Cas n° 1

Une jeune femme de 25 ans souffre d'une éruption qui est apparue cinq jours après l'éclosion d'un bouton de fièvre sur ses lèvres. Elle avait déjà connu une réaction similaire un an auparavant.

1. Quel est le diagnostic?
L'érythème polymorphe (EP)

2. Quelle en est la cause?
L'érythème polymorphe a de nombreuses causes sous-jacentes. Bien que la plupart des cas soient idiopathiques, l'EP peut être précipité par des agents infectieux, comme le virus de l'herpès simplex. Le myco-plasme est un autre agent infectieux possible.

Dr Rob Miller, dermatologue

Bien que la plupart des cas soient idiopathiques, l'EP peut être précipité par des agents infectieux, comme le virus de l'herpès simplex.

Copyright © Vigie Santé Inc. Vente et distribution commerciale interdites. L'utilisation non autorisée est prohibée. Les personnes autorisées peuvent télécharger, afficher, visualiser et imprimer une copie pour leur usage personnel

Cas n° 2

Une femme de 42 ans éprouve de la difficulté à passer de la position assise à la position debout. Des papules et des plaques violacées sont apparues sur ses articulations métacarpo-phalangiennes, interphalangiennes proximales et interphalangiennes distales, ainsi que sur ses coudes et ses genoux.

1. Que révèle la photographie?
Des papules de Gottron

2. Quel est le diagnostic?
Une dermatomyosite

Dr Benjamin Barankin, dermatologue

Pour un autre cas, voir la page 47

Cas n° 3

Un homme de 50 ans vous consulte au sujet d'une masse kystique, qui est apparue dans le creux poplité supérieur gauche, il y a six mois. La masse n'est pas pulsatile. Le patient ressent depuis longtemps de la douleur à plusieurs de ses articulations.

Dr Alexander K. C. Leung, pédiatre
Dre Justine H. S. Fong, omnipraticienne

1. Quel est le diagnostic?

Un kyste poplité

2. Quelle en est la signification?

Le kyste de Baker ou kyste poplité est causé par une herniation de la synovie sur le creux poplité de l'articulation du genou. Le kyste de Baker apparaît chez les patients âgés atteints d'une arthrose de longue date, et chez les patients plus jeunes souffrant de polyarthrite rhumatoïde.

Cas n° 4

Une femme âgée de 78 ans a commencé à souffrir de céphalées, puis des éruptions vésiculaires sont apparues sur son visage.

Dr Jerzy Pawlak, omnipraticien
Dre Elizabeth Sochocka, omnipraticienne

1. Quel est le diagnostic?

Zona

2. Quelles sont les complications possibles?

Encéphalite, dépression, syndrome de Ramsay Hunt

Pour un autre cas, voir la page 49

Cas n° 5

Une femme âgée de 47 ans se plaint d'une douleur à l'arrière du pied lorsqu'elle porte des chaussures.

1. Quel est le diagnostic?
Une bursite calcanéenne

2. Quel est le traitement?
Elle dispose des options suivantes :

- un changement de chaussures;
- un étirement progressif du tendon d'Achille;
- une application de glace sur la partie postérieure du talon et de la cheville afin de diminuer l'inflammation et la douleur;
- une injection de corticostéroïdes si le médecin est qualifié pour la pratiquer;
- une chirurgie si les mesures médicales échouent.

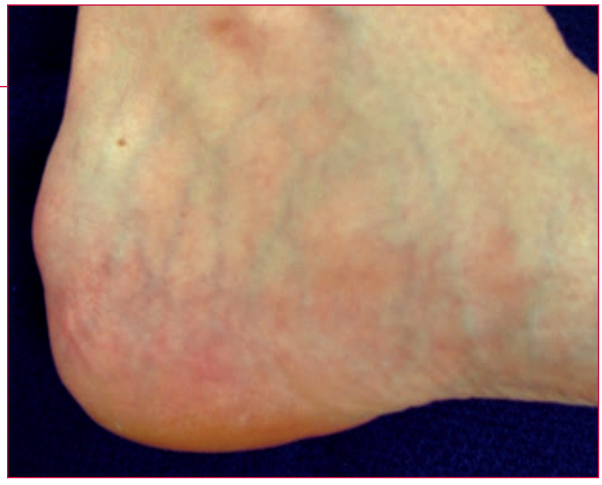

Dr Benjamin Barankin, dermatologue

Cas n° 6

Ce jeune homme de 16 ans a une lésion apparue peu après sa naissance sur son bras gauche.

1. Quel est le diagnostic?
Nævus de Becker

2. Devrait-on en faire l'excision?
Comme un nævus de Becker ne présente aucun potentiel malin, on ne procède habituellement pas à l'excision qui est d'ailleurs déconseillée.

Dre Catherine Maari, dermatologue

Pour un autre cas, voir la page 51

Cas n° 7

La peau d'un homme de 59 ans s'est épaissie et il présente, sur sa malléole interne droite, des zones qui ont une apparence bosselée ainsi qu'une hyperpigmentation de teinte marron foncé.

1. Quel est le diagnostic?
Une dermatite de stase

2. Qu'est-ce que la dyschromie?
La dyschromie peut être liée à un excès de mélanine, d'hémosidérine ou de pigments étrangers. Elle peut apparaître sur toutes les couches de la peau et sa taille peut varier. Il importe de déterminer si la teinte marron ou noire est due à la présence de mélanine ou d'hémosidérine. Les maladies caractérisées par l'apparition de plaques blanchâtres, comme le vitiligo, sont également considérées comme de la dyschromie.

Dr Jerzy Pawlak, omnipraticien
Dr T. J. Kroczak, omnipraticien

La dyschromie peut être liée à un excès de mélanine, d'hémosidérine ou de pigments étrangers.

Cas n° 8

Votre patient de 28 ans vous consulte au sujet de la décoloration blanchâtre de ses ongles.

1. Quel est le diagnostic?
L'onychomycose

2. Quel est le traitement?
Les antifongiques oraux (la terbinafine et l'itraconazole) constituent le meilleur traitement de l'onychomycose. Il faut également couper les ongles atteints.

Dr Alexander K. C. Leung, pédiatre
Dr Andrew L. Wong, chirurgien pédiatrique

Pour un autre cas, voir la page suivante

Cas n° 9

Une pigmentation de plus en plus prononcée a été observée sur le cou et les aisselles de cet homme âgé de 16 ans. Mise à part son obésité, le patient est en bonne santé.

1. Quel est le diagnostic?
Pseudo-acanthosis nigricans

2. Quelle est la signification?
On observe le pseudo-acanthosis nigricans chez 7 % des enfants, et il est presque toujours associé à l'obésité. D'autre part, la forme acanthosis nigricans peut être causée par le diabète sucré, la maladie d'Addison, le syndrome de Cushing, l'hypothyroïdie, l'hyperthyroïdie, le syndrome de Stein-Leventhal, la maladie de Wilson, une malignité interne et par des drogues comme l'acide nicotinique.

Dr Alexander K. C. Leung, pédiatre

50 ans d'expérience.

SYNTHROID était là.

SYNTHROID : 12 doses précises pour une souplesse posologique tout au long du traitement; la marque de lévothyroxine la plus délivrée au Canada – 50 ans, ça se fête[2,3]!

RÉFÉRENCES : 1. Données internes. Laboratoires Abbott, Limitée. **2.** Monographie de SYNTHROID. Laboratoires Abbott, Limitée. Le 21 septembre 2005. **3.** IMS Compuscript. Données relatives aux ordonnances totales, juillet 2005 à avril 2006.

Membre CCPP R&D

www.abbott.ca
1 800 361-7852

© Laboratoires Abbott, Limitée
* Une promesse pour la vie

25 mcg

50 mcg

75 mcg

88 mcg

100 mcg

112 mcg

Cas n° 10

Un enfant de 10 ans souffre de fièvre, de vomissements et de douleurs abdominales. L'examen révèle une douleur à la pression et une douleur provoquée lorsque la paroi abdominale se tend brusquement après la palpation du point de McBurney.

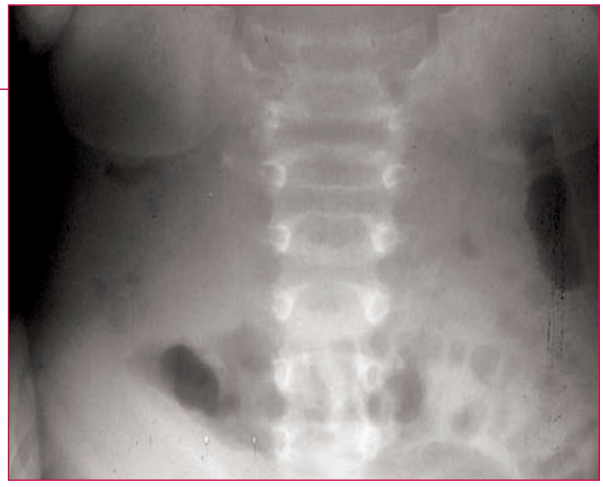

Dr Alexander K. C. Leung, pédiatre
Dr Andrew L. Wong, chirurgien pédiatrique

1. Quel est le diagnostic?

Un fécalome dans l'appendice (appendicolithe)

2. Quelle est la signification?

La présence d'appendicolithe ne constitue pas un critère diagnostique absolu de l'appendicite. L'appendicolithe, combinée à des antécédents positifs et à des signes physiques, appuie le diagnostic de façon absolue.

Pour un autre cas, voir la page suivante

50 ans de présence[1].

SYNTHROID est indiqué dans le traitement de l'hypothyroïdie.
La dose doit être adaptée en fonction de l'âge, du poids, de l'état cardiovasculaire, de la présence d'autres maladies ainsi que de la gravité et de la durée de l'hypothyroïdie. La pleine dose habituelle de remplacement pour l'adulte jeune et en bonne santé est d'environ 1,7 mcg/kg/jour. Veuillez consulter les renseignements thérapeutiques pour obtenir de plus amples renseignements concernant les autres populations de patients, comme les patients âgés ou ceux atteints d'hypothyroïdie subclinique.

Pr SYNTHROID® (lévothyroxine sodique, USP) en comprimés
1957-2007 50 ANS
De quoi célébrer – Une dose à la fois!

SYNTHROID est contre-indiqué dans les cas de thyrotoxicose subclinique ou manifeste non traitée, d'infarctus aigu du myocarde, d'insuffisance surrénalienne non traitée ou d'hypersensibilité aux hormones thyroïdiennes ou à tout ingrédient inactif du produit.

Les effets secondaires autres que ceux évocateurs d'une hyperthyroïdie due à un surdosage thérapeutique sont rares.

Veuillez consulter les renseignements thérapeutiques pour connaître tous les détails.

125 mcg

137 mcg

150 mcg

175 mcg

200 mcg

300 mcg

Abbott
A Promise for Life*

Voir l'information posologique à la page 146

Cas n° 11

Dr Benjamin Barankin, dermatologue

Vous examinez un bébé de six mois, dont le côté supérieur droit du dos présente un nodule asymptomatique rond de 8 mm et de teinte orange-jaunâtre.

1. Quel est le diagnostic?

Le xanthogranulome juvénile

2. Cette lésion est-elle dangereuse?

Le xanthogranulome est parfois associé à un nombre accru de taches café au lait et, rarement, à la leucémie myéloïde chronique. Parfois, d'autres associations très rares se présentent. Le nourrisson devrait subir un examen de la vue afin d'exclure le xanthogranulome qui peut toucher l'iris.

Cas n° 12

Dre Catherine Maari, dermatologue

Cet homme de 74 ans se présente à votre clinique pour une lésion noire dans la zone préauriculaire. Il dit qu'elle s'y trouve depuis huit à dix ans.

1. Quel est le diagnostic?

Mélanose circonscrite précancéreuse de Dubreuilh

2. Comment confirmez-vous votre diagnostic?

La meilleure manière de confirmer votre diagnostic est d'effectuer une biopsie dans la zone la plus sombre et la plus nodulaire. Si votre diagnostic est confirmé, le meilleur traitement est une intervention chirurgicale pour retirer la lésion.

Cas n° 13

Un homme de 24 ans souffre d'une ulcération douloureuse et superficielle du sillon. Il a de nombreuses partenaires sexuelles et n'utilise pas de préservatif. Il n'a pas d'antécédents d'herpès labial.

Dr Jerzy Pawlak, omnipraticien

1. Quel est le diagnostic le plus probable?

Il s'agit probablement d'un premier épisode d'herpès génital, le virus de l'herpès simplex-2 (VHS-2).

2. Comment le diagnostic peut-il être confirmé?

La culture virale de la lésion était positive pour le VHS-2 et la sérologie spécifique de type était négative pour le HSV-1 et le HSV-2.

3. Quel est le type de traitement requis?

Le patient devrait recevoir un traitement antiviral.

Pour un autre cas, voir la page suivante

Il s'agit probablement d'un premier épisode d'herpès génital, le virus de l'herpès simplex-2 (VHS-2).



Cas n° 14

Une femme de 48 ans, qui a subi un traitement de radio-iodure de sodium, l'an dernier, pour traiter la maladie de Graves (dans le cas présent, l'euthyroïde), vous consulte parce qu'elle ressent de la douleur à l'œil gauche. Celui-ci est proéminent et atteint de larmoiement accru.

Dr Usman Chaudhry, interniste

1. Quel est le diagnostic?

L'ophtalmopathie de Graves (exophtalmie de l'œil gauche, 21 mm selon le kératomètre de Hertel [habituellement < 18]).

2. Cette maladie peut-elle survenir un an après le traitement?

Oui, cette maladie peut survenir de nombreuses années après le traitement.

3. Cette maladie peut-elle atteindre un œil?

Il est fréquent que la maladie atteigne l'œil, et il pourrait s'agir d'ophtalmopathie unilatérale ou asymétrique. Une image par résonnance magnétique nucléaire des orbites de cette patiente n'a révélé aucune tumeur rétro-orbitale gauche.

Il est fréquent que l'ophtalmopathie de Graves atteigne l'œil, et il pourrait s'agir d'ophtalmopathie unilatérale ou asymétrique.

Cas n° 15

Dr Benjamin Barankin, dermatologue

Un homme de 67 ans a subi une chirurgie de la poitrine, il y a deux ans, à la suite d'un amaigrissement important et de sueurs nocturnes.

1. Quel est le diagnostic?

La photographie montre un patient de sexe masculin, qui a subi une post-mastectomie pour le cancer du sein.

2. Quels sont les facteurs qui peuvent aggraver la maladie?

La radioexposition, des taux élevés d'œstrogènes et des antécédents familiaux de cancer du sein peuvent accroître le risque de développer un cancer du sein chez l'homme.

3. Quelle est l'incidence?

Les hommes atteints de cancer du sein représentent moins de 1 % de tous les cas de ce type de cancer qui est plus courant chez les hommes âgés de 60 à 70 ans. *Clin*

Les hommes atteints de cancer du sein représentent moins de 1 % de tous les cas de ce type du cancer.